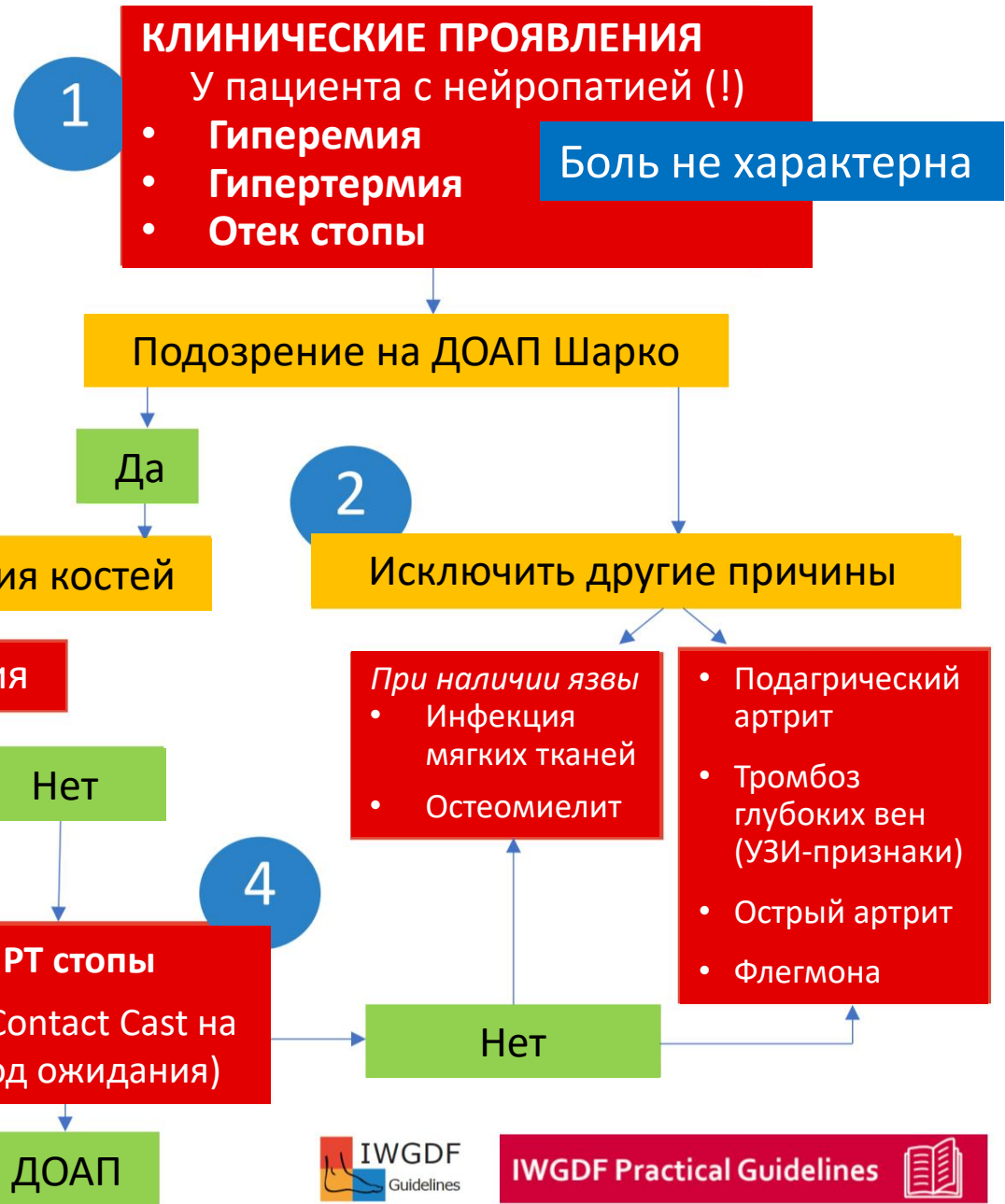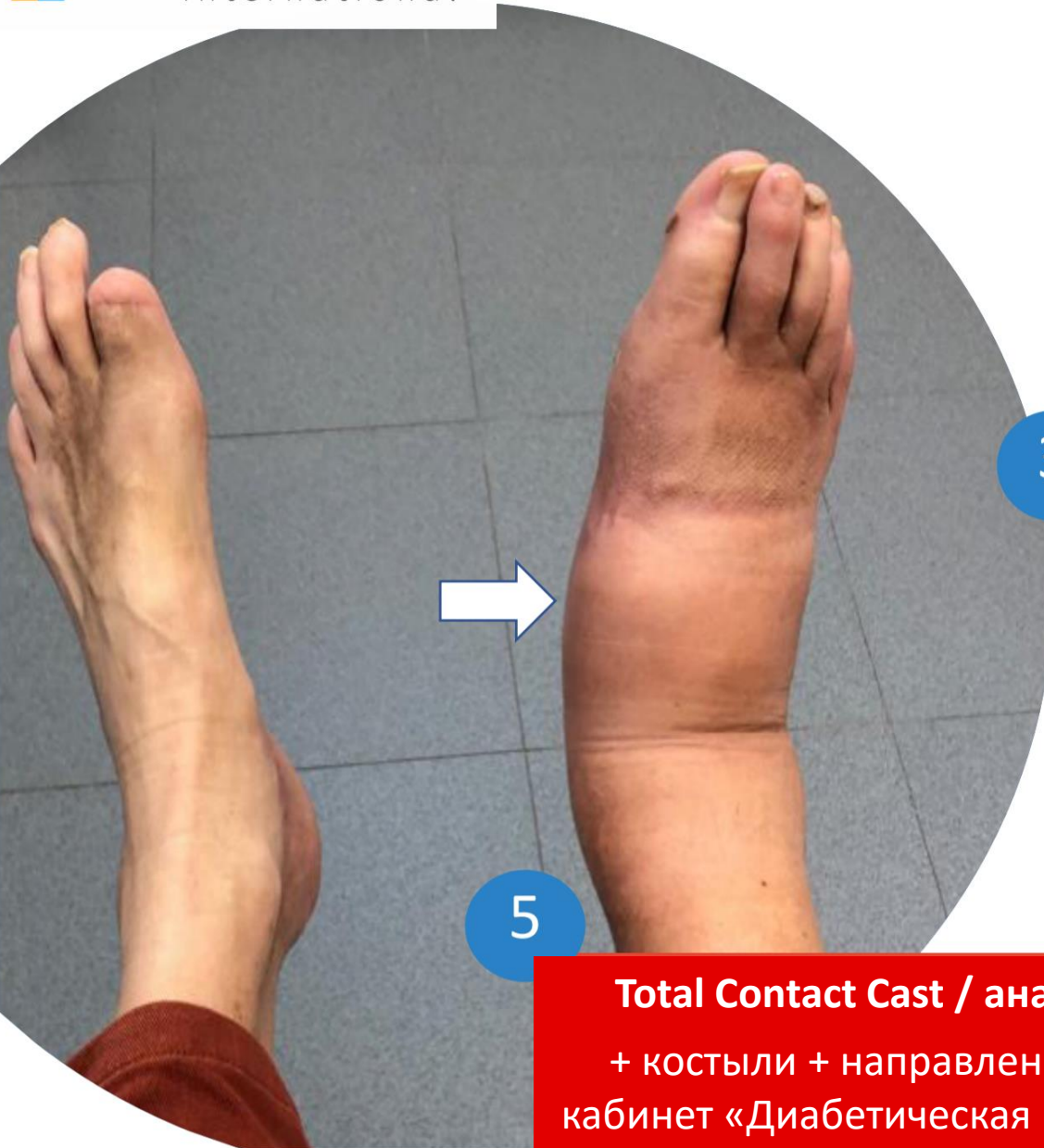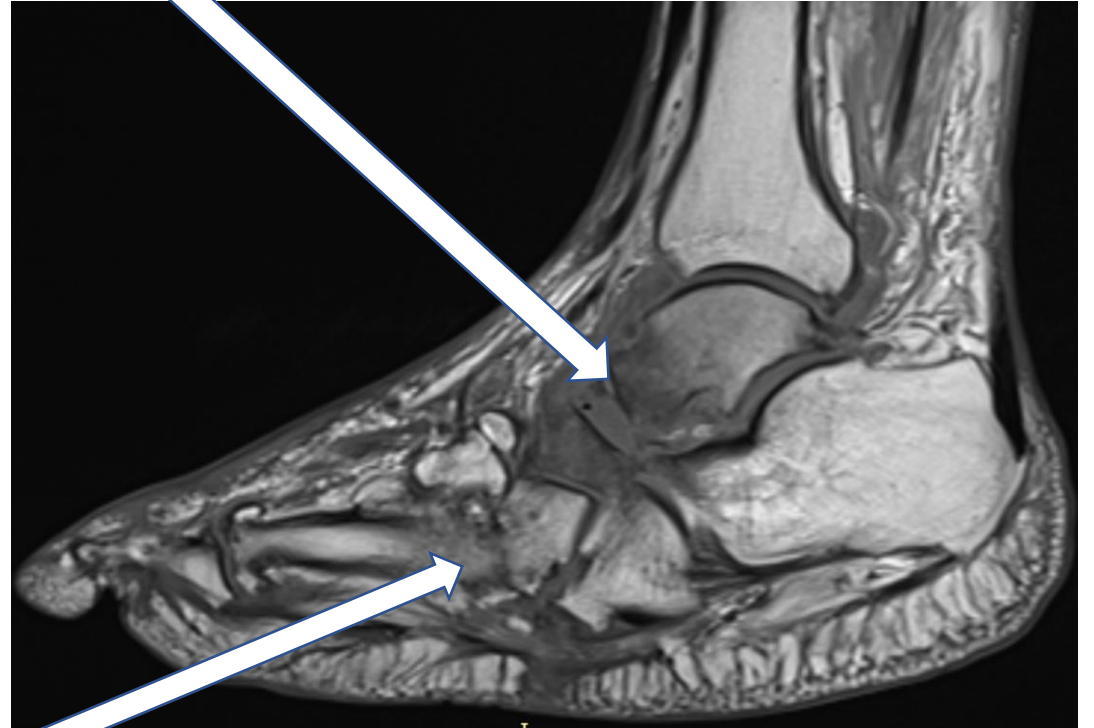


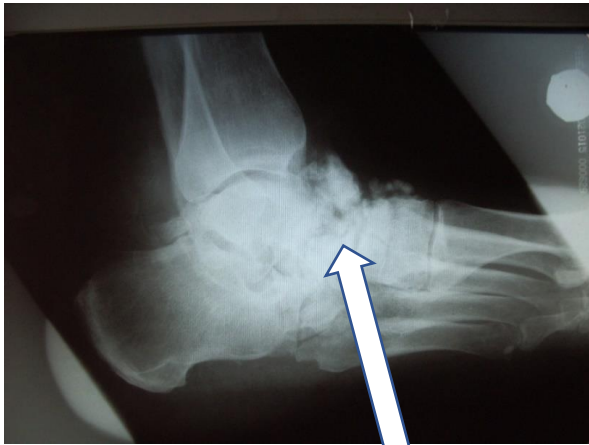
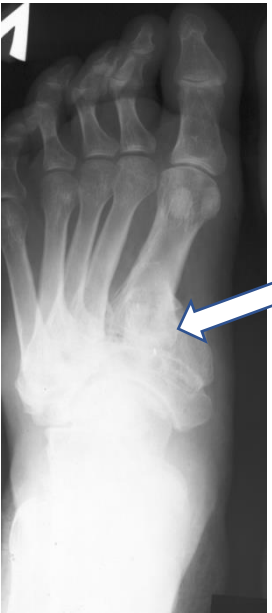
Отек костного мозга, внутрикостные кисты, микропереломы
(Ro-негативная стадия)



Патологические переломы, дислокации костей стопы и отломков
Эрозии суставных поверхностей
Реакция надкостницы
Перестройка структуры (остеолиз, параоссальное обызвествление)
(Ro-позитивная стадия)